MedikCase

Система самостоятельной подготовки к аккредитации

ТОЛЬКО ДЛЯ ЛИЧНОГО ИСПОЛЬЗОВАНИЯ

Пульмонология

Высшее образование | DOCX · PDF | Задач: 1 | Вопросов: 12

Сформировано: 21.11.2026, 02:34 МСК

ВАЖНАЯ ИНФОРМАЦИЯ ПЕРЕД НАЧАЛОМ

1 Материалы предназначены для одного покупателя

Используйте файлы только для личной подготовки. Не передавайте их третьим лицам, не публикуйте, не размещайте в открытом доступе и не перепродавайте полностью или частично.

2 Источник материалов - ФМЗА

Вопросы и ситуационные задачи получены только из опубликованных материалов Методического центра аккредитации специалистов.

Официальный сайт fmza.ru ›

3 Ответы можно проверить самостоятельно

Используйте комплект при прохождении репетиционного экзамена и убедитесь, что выбранные ответы совпадают с результатом официальной системы.

Открыть репетиционный экзамен ›

4 Состав материалов может обновляться

ФМЗА может изменять формулировки, порядок и состав заданий. Перед подготовкой используйте актуальную версию комплекта и сверяйтесь с официальным источником.

Важно: MedikCase систематизирует материалы ФМЗА для самостоятельной подготовки, не изменяя смысл вопросов и ответов. Актуальность комплекта можно проверить в официальном репетиционном экзамене.

Сайт, обновления и поддержка

- **medikcase.ru**
- Telegram: @medikcase
- **support@medikcase.ru**

Сайт

Telegram

Ситуационная задача 0002

12 вопросов · Пульмонология · Высшее образование

1. УСЛОВИЕ СИТУАЦИОННОЙ ЗАДАЧИ

1.1. Ситуация

Мужчина, 60 лет, был госпитализирован с обострением хронического бронхита и с ухудшением ИБС, переходом фибрилляции предсердий постоянной формы из нормосистолии в тахисистолию.

1.2. Жалобы

Приступообразный кашель с мокротой светлого цвета, с эпизодами кровохарканья, кашель периодически переходил в одышку, общая слабость, сердцебиение.

1.3. Анамнез заболевания

Заболел остро, вечером после работы (была повышенная физическая нагрузка, менял колеса у машины) возник приступ кашля с мокротой светлого цвета, был эпизод кровохарканья, иногда кашель переходил в одышку, появилась общая слабость, сердцебиение. Пациент стал принимать лазолван и лечиться народными средствами (мед, молоко). Самочувствие в течение двух недель не улучшилось, кашель сохранялся, было несколько повторных эпизодов кровохарканья, эпизодически чувствовал сердцебиение. После очередного эпизода кровохарканья обратился к участковому врачу, был госпитализирован.

1.4. Анамнез жизни

- хронические заболевания: ИБС: атеросклеротический кардиосклероз, фибрилляция предсердий постоянная форма, (постоянно принимает эгилок), хронический бронхит (постоянной терапии нет)
- курит (15 пачек/лет), алкоголем не злоупотребляет
- профессиональных вредностей не имеет, работает водителем такси.
- аллергических реакций не было
- отец страдал ГБ, умер от ОНМК; мать страдает ИБС: стенокардией

1.5. Объективный статус

При осмотре состояние средней тяжести. Кожные покровы бледные, небольшой диффузный цианоз. Температура тела 37,7°С. Пульс 120 в минуту, аритмичный, дефицит пульса 10 ударов в минуту. АД 100/60 мм.рт.ст. I тон на верхушке не изменен, акцента II тона над легочной артерией. ЧД 26 в минуту. Грудная клетка обычной формы. Перкуторно ясный легочный звук, притупление в аксиллярной области слева. Там же усиление голосового дрожания. Аускультативно дыхание жесткое, ослабленное в аксиллярной области слева, там же единичные влажные мелкопузырчатые хрипы, также выслушиваются сухие жужжащие рассеянные хрипы. Живот мягкий, безболезненный. Печень не увеличена. Отеков нет.

1. План обследования

Вопрос 1

Необходимым для постановки диагноза лабораторным методом обследования является определение уровня

1. МНО
2. фибриногена
3. **D-димера**
4. АЧТВ

Правильный ответ:
3 - D-димера

ОБОСНОВАНИЕ

Уровень D -димера повышается почти у всех пациентов с ТЭЛА... Низкое значение D-димера с высокой степенью вероятности (85-97%) исключает ТЭЛА... Таким образом, определение D-димера служит скрининговым методом для исключения диагноза ТЭЛА...

Пульмонология. Национальное руководство. Краткое издание / под ред. А. Г. Чучалина. - М. : ГЭОТАР-Медиа, 2020. - 768 с. - ISBN 978-5-9704-5323-0 (1)

3. Результаты лабораторного метода обследования

3.1. D-димер

D-димер 3500 мкг/л (норма < 500 мкг/л)

3.2. МНО

МНО 1.0 (0,8 – 1,2)

Вопрос 2

К необходимым для постановки диагноза инструментальным методам обследования относят

1. рентгенографию придаточных пазух носа
2. **компьютерную спиральную томографию с контрастированием легочных артерий (ангио КТ)**
3. **вентиляционно-перфузионную сцинтиграфию легких (В/П-сцинтиграфию легких)**
4. фибробронхоскопию
5. фиброгастродуоденоскопию
6. УЗИ брюшной полости

Правильные ответы:
2 - компьютерную спиральную томографию с контрастированием легочных артерий (ангио КТ)
3 - вентиляционно-перфузионную сцинтиграфию легких (В/П-сцинтиграфию легких)

ОБОСНОВАНИЕ

МСКТ с контрастированием легочных артерий является одним из ключевых методов лучевой диагностики ТЭЛА (А, 1+). Метод позволяет достоверно оценить тяжесть гемодинамических расстройств, определить характер и объем эмболического поражения, который оценивается в баллах по Миллеру (тромбоэмболия мелких ветвей легочной артерии — 16 баллов и менее, крупных ветвей — 17 баллов и более; при индексе Миллера, равном или превышающем 27 баллов, — безотлагательное устранение обструкции легочных артерий). При отсутствии характерных изменений при МСКТ ТЭЛА может быть полностью исключена.

Скорая медицинская помощь. Клинические рекомендации / под ред. С. Ф. Багненко. - Москва : ГЭОТАР-Медиа, 2022. - 896 с. - ISBN 978-5-9704-6594-3. (1)

Для ТЭЛА характерны треугольная форма перфузионного дефекта и соответствие его анатомическим структурам - сегментам или долям легкого; нередко встречают множественные или двусторонние дефекты (рис. 19-3). Следует подчеркнуть, что высокой диагностической ценностью обладает наличие дефектов перфузии при отсутствии нарушений вентиляции, поэтому желательно выполнять вентиляционно-перфузионную сцинтиграфию.

Пульмонология. Национальное руководство. Краткое издание / под ред. А. Г. Чучалина. - М. : ГЭОТАР-Медиа, 2020. - 768 с. - ISBN 978-5-9704-5323-0 (1)

5. Результаты инструментальных методов обследования

5.1. Компьютерная спиральная томография с контрастированием легочных артерий (ангио КТ)



Компьютерная спиральная томография с контрастированием легочных артерий (ангио КТ)

На МСКТ с контрастированием определяется свежая субплевральная инфильтрация в верхней доле левого легкого по форме приближающаяся к треугольной. Определяются дефекты наполнения в субсегментарных артериях верхней доли левого легкого. Ход и проходимость трахеи, главных и долевых бронхов не нарушены. Жидкость в плевральных полостях не определяется.

5.2. Вентиляционно-перфузионная сцинтиграфия легких (В/П-сцинтиграфия легких)

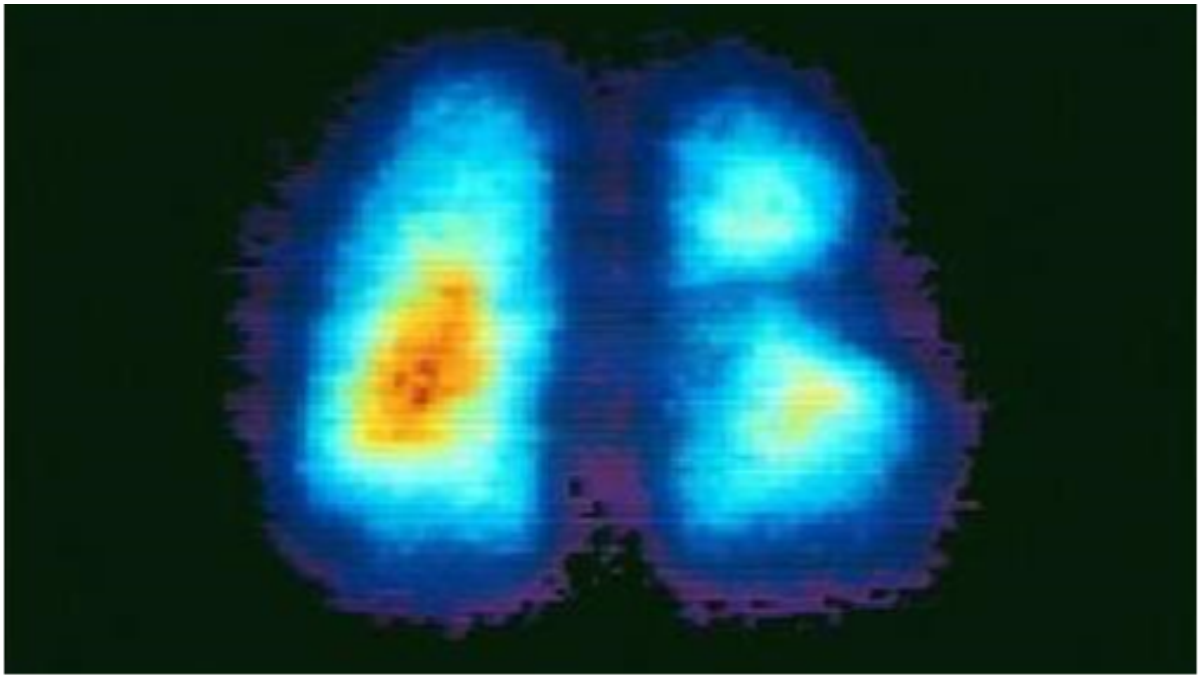

Вентиляционно-перфузионная сцинтиграфия легких (В/П- сцинтиграфия легких)

По данным перфузионной сцинтиграфии легких определяется выраженное нарушение микроциркуляции. В левом легком определяется треугольной формы дефект перфузии, расположенный в проекции верхней доли; в правом легком дефектов микроциркуляция треугольной формы нет.

5.3. УЗИ брюшной полости

Печень: не увеличена, размер правой доли – 13,0см. Структура диффузно неоднородная. Эхогенность не изменена. Внутрипечёночные желчные протоки не расширены. Сосудистый рисунок не изменён. Воротная вена 1,1 см Селезёночная вена 0,7 см Холедох 0,5см.

Селезёнка: не увеличена. Структура однородная.

Желчный пузырь: 7,5 х 2,5см. Стенки не утолщены, единичные эхо (+) засветки – холестероз. Конкременты не определяются, по задней стенке густая желчь.

Поджелудочная железа: головка 2,5 см тело 1,2 см хвост 1,5 см. контур ровный, структура однородная, эхогенность не изменена, проток 0,2 см,

Почки: правая почка: 10,0 х 4,0см, левая почка: 10,0 х 4,0см. Контуры ровные. Толщина паренхимы 1,5см, эхогенность не изменена. Пирамиды 0,7см. Чашки до 0,5см. Конкременты не определяются. Стоя правая почка опущена.

Надпочечники: без особенностей.

Заключение: Диффузные изменения ткани печени. Умеренный холестероз стенки желчного пузыря, застой желчи. Правосторонний нефроптоз.

5.5. Фиброгастродуоденоскопия

Пищевод : свободно проходим; слизистая бледно-розовая, блестящая

Розетка кардии : смыкается полностью

Z-линия : на уровне ножек диафрагмы

Желудок : форма обычная; в просвете вспененная слизь; слизистая розового цвета, блестящая, с очагами атрофии и гиперемии в выходном отделе, гиперемирована на гребнях складок; складки продольные, среднего калибра, хорошо и полностью расправляются воздухом; угол желудка формируется правильно

Привратник : центричен, проходим, эластичен

Луковица двенадцатиперстной кишки : округлой формы; рубцово деформирована незначительно; слизистая гиперемирована очагово без эрозивных изменений

Постбульбарные отделы: без особенностей; слизистая розовая; в просвете небольшое количество желчи; большой дуаденальный сосок не визуализируется

Хр. смешанный гастрит (поверхностный + атрофический); Рубцовая деформация луковицы двенадцатиперстной кишки: незначительная, Бульбит: катаральный

2. Диагноз

Вопрос 3

Учитывая данные анамнеза, объективного осмотра, лабораторных и инструментальных методов обследования, больному можно поставить диагноз

1. Инфильтративный туберкулез в верхней доле левого легкого
2. Рак в верхней доле левого легкого
3. Внебольничная пневмония в верхней доле левого легкого
4. **ТЭЛА с инфаркт пневмонией в верхней доле левого легкого**

Правильный ответ:
4 - ТЭЛА с инфаркт пневмонией в верхней доле левого легкого

ОБОСНОВАНИЕ

Тромбоэмболия легочной артерии (ТЭЛА) (легочная тромбоэмболия, легочная эмболия) — окклюзия просвета основного ствола или ветвей легочной артерии эмболом (тромбом), приводящая к резкому уменьшению кровотока в легких.

Источники ТЭЛА: глубокие вены нижних конечностей, таза, почечные и нижняя полая вены (90%); крайне редко — правые отделы сердца и магистральные вены верхних конечностей.

Скорая медицинская помощь. Клинические рекомендации / под ред. С. Ф. Багненко. - Москва : ГЭОТАР-Медиа, 2022. - 896 с. - ISBN 978-5-9704-6594-3. (1)

У больного множественные ФР развития ТЭЛА: возраст >65 лет, кровохарканье, тахикардия.

Модифицированный индекс Geneva для оценки вероятности ТЭЛА по клиническим данным:

Модифицированный индекс Geneva	Количество баллов
Возраст >65 лет	1
ТГВ или ТЭЛА в анамнезе	3
Кровохарканье	2
Злокачественное новообразование (активное или <6 месяцев)	2
Операция под общим наркозом или перелом н/к <1 месяц назад	2 (3)
Боль в ноге с одной стороны	3
Односторонний отек и болезненность при пальпации глуб. вен н/к	4
ЧСС 75-94 в мин	3
ЧСС >95 в мин	5

Таблица5.png

Имеется повышение уровня d-димера, типичное для ТЭЛА. (2)

Характерные изменения на КТ ОГК с контрастом (треугольные дефекты перфузии)

Пульмонология. Национальное руководство. Краткое издание / под ред. А. Г. Чучалина. - М. : ГЭОТАР-Медиа, 2020. - 768 с. - ISBN 978-5-9704-5323-0 (1)

и вентиляционно-перфузионной сцинтиграфии (односторонний треугольный дефект перфузии) (2)

На основании указанных данных может быть установлен диагноз ТЭЛА.

7. Диагноз

7.1. ТЭЛА с инфаркт пневмонией в верхней доле левого легкого

7.3. Инфильтративный туберкулез в верхней доле левого легкого

Вопрос 4

Необходимым инструментальным методом исследования для поиска источника тромбоэмбола и уточнения диагноза является

1. ультразвуковое дуплексное сканирование сосудов шеи
2. **ультразвуковое дуплексное сканирование вен нижних конечностей**
3. позитронно-эмиссионная компьютерная томография
4. ультразвуковое исследование органов брюшной полости

Правильный ответ:
2 - ультразвуковое дуплексное сканирование вен нижних конечностей

ОБОСНОВАНИЕ

К диагностически ценным методам ультразвуковой диагностики относится также ультразвуковое дуплексное сканирование вен нижних конечностей, позволяющее визуализировать тромботические массы в просвете крупных венозных коллекторов

Скорая медицинская помощь. Клинические рекомендации / под ред. С. Ф. Багненко. - Москва : ГЭОТАР-Медиа, 2022. - 896 с. - ISBN 978-5-9704-6594-3. (1)

3. Лечение

Вопрос 5

При подозрении на ТЭЛА необходимо назначить

1. эуфиллин
2. **гепарин**
3. клопидогрел
4. аспирин

Правильный ответ:
2 - гепарин

ОБОСНОВАНИЕ

Гепарин служит стандартом для лечения гемодинамически стабильной ТЭЛА. Начинать терапию необходимо с болюсного введения гепарина в дозе 80 ЕД/кг, переходя затем к постоянной внутривенной инфузии в дозе 18 ЕД/ (кг×ч)

Пульмонология. Национальное руководство. Краткое издание / под ред. А. Г. Чучалина. - М. : ГЭОТАР-Медиа, 2020. - 768 с. - ISBN 978-5-9704-5323-0 (1)

Вопрос 6

Для контроля адекватности антикоагулянтной терапии при назначении нефракционного гепарина (НФГ) следует использовать показатель

1. **АЧТВ**
2. ПТИ
3. МНО
4. ТВ

Правильный ответ:
1 - АЧТВ

ОБОСНОВАНИЕ

Гепарин служит стандартом для лечения гемодинамически стабильной ТЭЛА. Начинать терапию необходимо с болюсного введения гепарина в дозе 80 ЕД/кг, переходя затем к постоянной внутривенной инфузии в дозе 18 ЕД/ (кг×ч), титруя дозу таким образом, чтобы АЧТВ удлинилось до 60-80 с.

Пульмонология. Национальное руководство. Краткое издание / под ред. А. Г. Чучалина. - М. : ГЭОТАР-Медиа, 2020. - 768 с. - ISBN 978-5-9704-5323-0 (1)

Вопрос 7

При выборе препарата для антикоагулянтной терапии лечения ТЭЛА в большинстве случаев предпочтение отдают

1. аспирину
2. викасолу
3. **низкомолекулярному гепарину**
4. нефракционному гепарину

Правильный ответ:
3 - низкомолекулярному гепарину

ОБОСНОВАНИЕ

Гепарин служит стандартом для лечения гемодинамически стабильной ТЭЛА. Начинать терапию необходимо с болюсного введения гепарина в дозе 80 ЕД/кг, переходя затем к постоянной внутривенной инфузии в дозе 18 ЕД/ (кг×ч)

Пульмонология. Национальное руководство. Краткое издание / под ред. А. Г. Чучалина. - М. : ГЭОТАР-Медиа, 2020. - 768 с. - ISBN 978-5-9704-5323-0 (1)

Нефракционированный гепарин натрия предпочтительнее других антикоагулянтов в случаях сниженных функций почек (клиренс креатинина <30 мл/мин), повышенного риска кровотечений, для пациентов высокого риска с гипотензией, пациентов с избыточной или недостаточной массой тела и пожилых. В остальных случаях можно начинать антикоагулянтную терапию с подкожного введения эноксапарина натрия в дозе 1 мг/кг массы тела или фондапаринукса натрия в дозе 5 мг при массе тела менее 50 кг, 7,5 мг — при массе тела 50–100 кг и 10 мг — при массе тела выше 100 кг (А, 1++). АЧТВ следует поддерживать в пределах 1,5–2,5 верхней границы нормы (ВГН).

Скорая медицинская помощь. Клинические рекомендации / под ред. С. Ф. Багненко. - Москва : ГЭОТАР-Медиа, 2022. - 896 с. - ISBN 978-5-9704-6594-3. (1)

Вопрос 8

В последующем для длительного лечения ТЭЛА следует выбрать следующий режим антикоагуляции

1. пероральный прием ангиопротектора и корректора микроциркуляции (трентала)
2. парентеральное введение поддерживающих доз антикоагулянтов (клескана и т.д.)
3. **пероральный прием лечебной дозы антикоагулянта (варфарин, прадакса, ксарелто, эликвис)**
4. пероральный прием адекватной дозы антиагреганта (аспирин, клопидогрел)

Правильный ответ:
3 - пероральный прием лечебной дозы антикоагулянта (варфарин, прадакса, ксарелто, эликвис)

ОБОСНОВАНИЕ

После установления точного диагноза ТЭЛА и начала терапии парентеральными антикоагулянтами у пациентов с гемодинамически стабильной немассивной ТЭЛА можно сразу же начинать терапию пероральными антикоагулянтами

Пульмонология. Национальное руководство. Краткое издание / под ред. А. Г. Чучалина. - М. : ГЭОТАР-Медиа, 2020. - 768 с. - ISBN 978-5-9704-5323-0 (1)

Вопрос 9

При переходе на длительный прием антагониста витамина К (варфарин) необходимо осуществлять контроль уровня

1. **МНО**
2. ПТИ
3. АЧТВ
4. ТВ

Правильный ответ:
1 - МНО

ОБОСНОВАНИЕ

Для контроля терапии пероральными антикоагулянтами следует пользоваться именно МНО,

Пульмонология. Национальное руководство. Краткое издание / под ред. А. Г. Чучалина. - М. : ГЭОТАР-Медиа, 2020. - 768 с. - ISBN 978-5-9704-5323-0 (1)

Вопрос 10

К препаратам выбора при антибактериальной терапии у пациента с инфаркт пневмонией относятся

1. пенициллины
2. макролиды
3. **цефалоспорины**
4. тетрациклин

Правильный ответ:
3 - цефалоспорины

ОБОСНОВАНИЕ

Антибактериальные препараты имеют особое значение при инфаркте легкого. Предпочтительна группа цефалоспоринов.

Актуальные вопросы кардиологии / под ред. Якушина С. С. - Москва : ГЭОТАР-Медиа, 2019. - 496 с. - ISBN 978-5-9704-5218-9. (1)

4. Вариатив

Вопрос 11

Наилучшие результаты тромболитической терапии достигаются при начале ее проведении до _____ дней/ дня от момента эмболизации

1. 12
2. **2**
3. 7
4. 14

Правильный ответ:
2 - 2

ОБОСНОВАНИЕ

Тромболизис - признанный метод лечения массивной ТЭЛА. У гемодинамически нестабильных больных его следует начинать в более ранние сроки, даже на фоне проведения реанимационных мероприятий

Пульмонология. Национальное руководство. Краткое издание / под ред. А. Г. Чучалина. - М. : ГЭОТАР-Медиа, 2020. - 768 с. - ISBN 978-5-9704-5323-0 (1)

Чем раньше начата тромболитическая терапия, тем лучше ее результаты. Наилучшие результаты достигаются при длительности заболевания до 48 ч от момента эмболизации.

РОССИЙСКИЕ КЛИНИЧЕСКИЕ РЕКОМЕНДАЦИИ ПО ДИАГНОСТИКЕ, ЛЕЧЕНИЮ И ПРОФИЛАКТИКЕ ВЕНОЗНЫХ ТРОМБОЭМБОЛИЧЕСКИХ ОСЛОЖНЕНИЙ (ВТЭО), 2015 (1)

Вопрос 12

Абсолютным противопоказанием к проведению тромболитической терапии является

1. артериальная гипертензия
2. острый инфекционный процесс
3. язвенная болезнь
4. **геморрагический инсульт в анамнезе**

Правильный ответ:
4 - геморрагический инсульт в анамнезе

ОБОСНОВАНИЕ

Противопоказания к тромболитической терапии. Абсолютные:

- геморрагический инсульт или инсульт неизвестной этиологии в анамнезе;
- ишемический инсульт в предшествующие 6 мес;
- повреждение или новообразование центральной нервной системы;
- крупная травма или повреждение головы в предшествующие 3 нед;
- операция в предшествующие 10—14 дней;
- желудочно-кишечное кровотечение в предшествующий месяц;
- известный риск кровотечения

Скорая медицинская помощь. Клинические рекомендации / под ред. С. Ф. Багненко. - Москва : ГЭОТАР-Медиа, 2022. - 896 с. - ISBN 978-5-9704-6594-3. (1)